Aus dem Zahnärztlichen Institut der Universität Breslau
Direktor: Professor Dr. Euler

Untersuchungen über die Verwendungsfähigkeit des von Lapuse angegebenen Wurzelkanalbohrers

Inaugural-Dissertation

zur Erlangung
der Würde eines Doktors der Zahnheilkunde
bei der Hohen Medizinischen Fakultät
der Schlesischen Friedrich-Wilhelms-Universität
zu Breslau

vorgelegt von

Gerhard Wagner
Zahnarzt

Breslau 1932
Druck von Anton Schreiber, Breslau

Gedruckt mit Genehmigung der medizinischen Fakultät
der Universität Breslau

I. Referent: Professor Dr. Greve

II. „ Professor Dr. Euler

R. UNIV.
BIBLIOTHEEK
LEIDEN

Untersuchungen über die Verwendungsfähigkeit des von Lapuse angegebenen Wurzelkanalbohrers.

Da man in der Zahnheilkunde von dem chirurgischen Grundsatze ausgeht, alles nekrotische Gewebe ist aus dem menschlichen Organismus restlos zu entfernen, stellt man immer wieder die Forderung auf, erkrankte und abgestorbene Pulpen in toto zu exstirpieren, um eine Wurzelfüllung bis zum Foramen apicale durchführen zu können. Auf große Schwierigkeiten stößt es jedoch oft, alles nekrotische Gewebe und infizierte Material aus den Wurzelkanälen zu entfernen, ohne dabei Hartsubstanzen und Halteapparat des Zahnes zu schädigen. Schon des öfteren ist in der Literatur auf die Schwierigkeit der totalen Exstirpation von Pulpen hingewiesen worden. Zuerst konnte Preiswerk (1901) auf Grund seiner Untersuchungen an Metallkorrosionspräparaten nachweisen, daß die Anatomie der Wurzelkanäle viel komplizierter sei, als man bis dahin angenommen hatte. Er fand wohl als erster Verästelungen des Kanals an der Wurzelspitze. Desgleichen wies Fischer (1907) nach, daß besonders die unteren Schneidezähne häufig Zweiteilung ihrer Kanäle zeigen und die oberen Frontzähne sich durch Verzweigungen und Verästelungen auszeichnen.

Heß bestätigte in einer sehr umfangreichen Arbeit, die 1917 erschien, die Ansichten Fischers. Er findet Verästelungen auch bei Kanälen aller Zahngattungen. Außerdem weist er nach, daß das Kanalvolumen der einzelnen Zähne sich mit zunehmendem Alter verengert, z. T. die Kanäle sogar obliterieren. Daß unter diesen anatomischen Verhältnissen die Durchführung einer exakten Wurzelbehandlung durch Exstirpation der gesamten Pulpa und anschließender Wurzelfüllung mit großen Schwierigkeiten verbunden ist, bedarf keiner weiteren Ueberlegungen. Zur mechanischen Säuberung und Erweiterung der Wurzelkanäle benutzt man Instrumente, die manuell oder mit Hilfe des Hand- oder Winkelstückes verwendet werden. Kanalbohrer

für Hand- oder Winkelstück haben den Vorteil, das Ziel, die Säuberung des Kanals, schneller und mit weniger Mühe zu erreichen, als man es mit Handinstrumenten vermag. Doch birgt die Anwendung dieser rotierenden Instrumente Gefahren in sich, die für den zu behandelnden Zahn und für seine Alveole mit deren Nachbarschaft verhängnisvoll werden können, wenn man an die Perforation der Kanalwand bei etwas stärker abgebogenen Wurzeln denkt. Will man doch durch die Wurzelbehandlung eines Zahnes, dessen Pulpa tot oder erkrankt ist, die kaufunktionelle Leistungsfähigkeit erhalten bzw. wiederherstellen. Perforationen der Wurzeln schädigen den Halteapparat dieses Zahnes jedoch derartig, daß die Kaufunktion stark beeinträchtigt wird. Zur Behandlung der Perforationen, die recht lange Zeit in Anspruch nehmen kann, ist in erster Linie eine Ruhigstellung des traumatischen Zahnes durch Bißerhöhung durchzuführen, ehe sich weitere Maßnahmen anschließen können. In günstigen Fällen, wenn man z. B. die Infektion des Perforationsgebietes ausschließt und wenn die Perforationsstelle der Lage nach von der Cavität aus verhältnismäßig gut zugänglich ist, läßt sich ja immerhin eine konservierende Behandlung mit Erfolg durchführen. Bei infizierten Perforationen ist aber der Erfolg der Ausheilung nicht so mit Sicherheit zu erwarten. Welche schwerwiegenden Folgen eine infizierte Perforation für den Halteapparat und den Alveolarknochen hat, wies Euler (Breslau) in seiner Arbeit: „Perforationen und Parodontium“ nach. Er hat die pathohistologische Seite der Perforationen im Tierexperiment beleuchtet. An Hundeeckzähnen führte er die Versuche durch. Wenn er auch die Fragestellung durch den Gang der Untersuchungen gezwungen einschränken mußte, so gibt seine Arbeit doch so viel Aufschluß über das pathohistologische Geschehen im Perforationsgebiet und seiner Nachbarschaft, daß sie auch in diesem Rahmen der Erwähnung bedarf. Er stellt die Frage: „Wie verhält sich das Parodontium zu einer Perforation, die zwar innerhalb der Alveole, aber näher dem Limbus alveolaris gesetzt wird?“

An jedem Versuchstier sind in zwei Kieferhälften Perforationen an Eckzähnen gesetzt worden, von denen die eine mit schmierigem Zahnbelag, der aus einem ungepflegten, poliklinischen Munde stammte, versehen wurde, während die andere Perforationswunde nicht infiziert wurde. Der

Zahn wurde bei der aseptischen Gruppe gereinigt, mit Jod bestrichen und unter desinfiziertem Kofferdam mit sterilen Händen und ausgekochten Instrumenten eröffnet. Bei beiden Untersuchungsgruppen wurden die Zähne mit Phosphatzement verschlossen. Hierauf stellte Euler Röntgenaufnahmen her, um mit Sicherheit feststellen zu können, ob auch wirklich Perforationen gesetzt wurden. Wenn auch Blutungen der Wurzelhaut, als Zeichen ihrer Verletzung, am Apex gewöhnlich stark auftreten, so sind sie doch, wenn der Perforationskanal im Seitenabschnitt der Wurzel liegt, mitunter recht gering, so daß man nicht ohne weiteres auf Perforationen schließen kann. Aus diesen doppelten Versuchsserien, die die Gewebsschnitte mit septischer und aseptischer Reihe von einer Lebensdauer von 3, 7, 14 Tagen und von 2 und 3 Monaten nach der gesetzten Perforation lieferten, gewinnt Euler folgendes Ergebnis: „Wird beim Hunde mittleren Alters unter aseptischen Kautelen eine Perforation gesetzt, die im Periodontalraum in nicht allzu großer Entfernung vom Limbus alveolaris mündet, so ist nach drei Tagen das typische Bild einer sterilen Wunde mit reichlich Gerinnsel bei gutem Aussehen des Knochens gegeben. Mit dem deutlichen Einsetzen der reparatorischen Bestrebungen wird in den folgenden Tagen eine Zellanreicherung auch in den benachbarten Spongiosamaschen und eine kurze Strecke weit entlang der Wurzeloberfläche beobachtet. 14 Tage nach dem Trauma ist bereits eine weitgehende Organisierung des Wundgranulationsgewebes und beginnende Knochenneubildung zu konstatieren, freilich auch ein Ueberwuchern der Wundfläche mit Mundhöhlenepithel festzustellen. Dieses Bild erfährt in den folgenden Wochen und Monaten eine weitere Festigung, und es wird anscheinend damit ein gewisser Dauerzustand hergestellt.

Wird unter sonst gleichen Verhältnissen und Bedingungen eine infizierte Perforationswunde geschaffen, so sehen wir am dritten Tage kein Blutgerinnsel, sondern eine vollständige Ueberschwemmung des Wundgebietes mit Leukozyten; in den folgenden Tagen stellt sich Eiterbildung ein, die Entzündung dehnt sich erheblich weiter entlang der Wurzeloberfläche aus, der angrenzende Knochen ist schwer in Mitleidenschaft gezogen, er wird z. T. nekrotisch, die benachbarten Markräume zeigen ebenfalls das Bild akuter

Entzündung, die Infektion kann ihren Weg durch den Knochen hindurch auf die äußere Knochenhaut nehmen und zu einer Periostitis führen. Nach Ablauf von 14 Tagen sehen wir noch Osteoklasten in Tätigkeit, von Knochenneubildung ist nichts zu sehen; in den Spongiosamaschen weiterhin das Bild der Entzündung. Ein Vordringen des Mundepithels ist auch hier zu beobachten. In den folgenden Wochen tritt teilweise eine Organisierung des Granulationsgewebes ein, reichliche Infiltration bleibt aber bestehen. Unter einer Epitheldecke entwickelt sich das Bild einer zwar eng umschriebenen, jedoch äußerst hartnäckigen Entzündung im Knochenrandbezirk, die auch nach drei Monaten noch deutlich nachweisbar ist.

Eigentümlich ist das Verhalten des Zementes. Die Resorptionserscheinungen sind wesentlich geringer, als man nach früheren Versuchen hätte erwarten dürfen; deutlich in Erscheinung sind sie eigentlich nur bei den infizierten Wunden getreten. Der koronalwärts von der Perforationsmündung gelegene Abschnitt des Zementes leidet offenbar sekundär erheblich an seiner Ernährung; er wird mit dem Tiefenwachstum des Epithels bald völlig bloßgelegt." Ferner stellt Euler fest, daß diese am Hunde gemachten Beobachtungen in weitgehendem Maße auf menschliche Verhältnisse übertragen werden können. Für die konservierende Zahnheilkunde fordert er peinlichste Sauberkeit, da bei einer gelegentlich infizierten Perforationswunde selbst das Periost in Mitleidenschaft gezogen sein kann, und da sich der Entzündungsherd mit großer Hartnäckigkeit im Knochen erhalten kann.

Gute Wiederherstellung der Kaufunktion kann durch rein chirurgische Behandlung erzielt werden, wenn die Perforationsstelle nahe an der Wurzelspitze gesetzt worden ist, indem man wie bei einer Wurzelspitzenresektion vorzugehen hat.

Jedoch verlängern derartige Mißgeschicke, wie sie die Perforationen der Kanalwände darstellen, den Arbeitsgang beträchtlich, wobei ein dauernder Erfolg der Behandlung in den meisten Fällen nicht mit Sicherheit vorausgesagt werden kann. Wieviel Mühe, Sorgfalt und Zeit bei der Behandlung einer Perforationsstelle aufgewandt werden muß, ersieht man daraus, wenn man die Behandlungsart

einschlägt, die Weiser (Gera) in seiner Abhandlung: „Die Behandlung von Perforationen nach neuzeitlichen Gesichtspunkten", angibt. Einleitend schreibt er, daß Karies oder Trauma, z. B. mit dem Bohrer, Ursache einer Perforation sein kann. Bei der traumatischen Perforation wird das Dentin, das Zement und die eine oder beide Schichten der Wurzelhaut verletzt; eine Verletzung des eigentlichen Knochens ist nicht allzusehr zu fürchten, weil seine biologischen Eigenschaften eine Heilung leicht zulassen; beim Periodontium dagegen ist die Verletzung schwerwiegender. An Stelle der verletzten Wurzelhaut wird sich eine Narbe bilden, die keine zementbildende Kraft mehr hat. Da neues Zement nur von den umgebenden Partien gesunden Perizementes gebildet werden kann, will er alle scharfen Kanten der Perforationsstelle beseitigt wissen durch ovale oder kastenförmige Gestaltung, wobei sorgfältig eine Verletzung des gesunden Gewebes zu vermeiden ist. Eine Grundbedingung, die Behandlung mit Erfolg durchführen zu können, ist die gute Sichtbarmachung der Perforationsstelle. Hierauf läßt er eine mechanische Reinigung mit 3—5 prozentigem Wasserstoffsuperoxyd folgen. Um eine etwaige Infektion im Keime zu ersticken, bringt er an die Perforationsstelle „einen das Gewebe nicht reizenden, den Mikroorganismen aber feindlichen Körper". Die Morgenrothschen Chininderivate, z. B. Eucupinum basidum, sollen sich besonders bewährt haben. Jedenfalls dürfen nach seiner Forderung die Körper keine Aetzwirkung besitzen.

Um den Defekt in der Kanalwand zu schließen, fand er Knochen und Dentin als am besten geeignete Mittel. Von der Perforationsstelle fertigt er einen Abdruck an, um nun aus den genannten Körpern einen Zapfen herzustellen, der eingepaßt und vom Kanal aus mit Zement überdeckt wird.

Sollte sich diese Art des Arbeitsganges aus besonderen Gründen nicht durchführen lassen, so will er die Replantation angewandt wissen. Größere Defekte, die durch Perforationen hervorgerufen worden sind, will er so behandeln, daß mehrere kleine Elfenbeinstifte nebeneinander in den Defekt gesteckt werden und ihn somit abschließen. Auch hier deckt er die Stelle mit einer Zementschicht vom Kanal aus ab.

Um Infektionen des Gewebes zu verhindern, empfiehlt er Injektionen von Preglscher Lösung oder Trypaflavin

unter die Schleimhaut. Durch angewandte Bestrahlung will er eine bessere Durchblutung erreichen.

Wenn auch die von Weiser angegebene Art der Behandlung von Perforationen nicht immer die Methode der Wahl sein wird, so sollte mit der Erwähnung dieses Arbeitsganges nur gezeigt werden, welche Nachteile dem Patienten in Beschwerden, langandauernder Behandlung und dadurch wirtschaftlicher Belastung entstehen und wie hoch eine Wurzelbehandlungsmethode, bei der man eine „fausse route" nicht zu befürchten hat und mit Sicherheit vermeiden kann, einzuschätzen ist.

Darum sind immer wieder Instrumente und Methoden angegeben worden, um das Ziel, eine exakte Wurzelfüllung zu erreichen, ohne Hartsubstanzen und Halteapparat dabei zu schädigen, wohl auch ein Beweis dafür, daß keine Methode allein bisher allen Ansprüchen genügt.

Von Lapuse ist daher ein Wurzelkanalbohrer beschrieben worden, mit dessen Hilfe die Durchführung einer befriedigenden Wurzelfüllung sichergestellt werden soll.

In der Fachzeitschrift „Zahnärztliche Rundschau" schreibt er darüber u. a. folgendes: (Siehe Fig. 1)

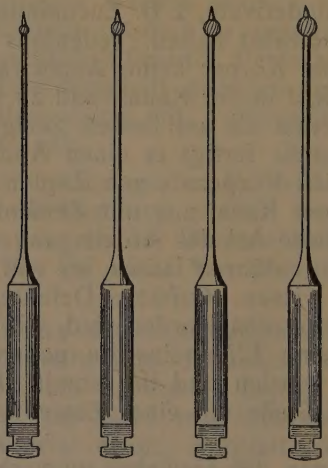

Fig. 1

„Das Prinzip der Neuerung besteht in der Kombination der exkavierenden Eigenschaft eines Rundbohrers, der Elastizität eines entsprechend gearbeiteten Bohrerschaftes und der führenden Eigenschaft einer aufgesetzten, fein zulaufenden Spitze. Der Rundbohrer erweitert abgestuft in den einzelnen Größen nach Fall und Wunsch den Kanal und entfernt bei richtiger Anwendung den Kanalinhalt. Der elastische Bohrerschaft gibt die Möglichkeit, in bestimmten Grenzen der Wurzelkrümmung zu folgen. Die Führungsspitze erleichtert das Auffinden des Kanaleinganges und vermeidet eine Trepanation der Kanalwände. Wesentliche Dienste leistet der Bohrer bei Behandlung der zweiten und dritten Molaren, da er für diese Fälle in einer besonderen Größe hergestellt wird, die der Behandlungsmöglichkeit auch der medialen Wurzeln mit Hilfe des Winkelstückes Rechnung trägt; ferner besonders bei der Erweiterung und Reinigung kariöser Wurzeln, die zu erhalten oft zwingende Gründe bestehen. Am wichtigsten scheint mir der Bohrer für den viel beschäftigten Praktiker auch Kassenzahnarzt zu sein, dem es darauf ankommt, schnell und doch gewissenhaft zu arbeiten. Wird es manchmal auch durch ungünstige Umstände (allzu stark gekrümmte Wurzel, Dentikel) nicht möglich sein, bis an die Wurzelspitze vorzudringen, so ist doch schon viel gewonnen, wenn in möglichst kurzer Zeit und möglichst mühelos der Wurzelkanalinhalt bis zum praktisch Möglichen entfernt wird. Ein weiterer Vorteil des Rundbohrers ist die durch seine kugelförmige Gestalt bedingte Möglichkeit, Krümmungen leicht zu überwinden."

Ferner hebt Lapuse noch hervor, daß der von ihm angegebene Bohrer bewährte Methoden nicht verdrängen soll, sondern den Zweck hat, das Arbeitsgebiet der mechanischen Wurzelbehandlung zu vergrößern und den Arbeitsgang zu erleichtern.

Daß gerade auch den Prothetiker die Frage der Wurzelfüllung beschäftigt, ist ohne weiteres ersichtlich, wenn man daran denkt, daß in den überwiegenden Fällen erst tief zerstörte Zähne einer prothetischen Behandlung zugeführt werden und daß die vollkommenste prothetische Arbeit für den Patienten wertlos wird, wenn nicht die Kanäle nach der Pulpenexstirpation eine exakte Wurzelfüllung tragen.

Wenn schon bei einzelnen selbständigen Arbeiten wie Kronen oder Inlays nach der Exstirpation der Pulpa eine einwandfreie Wurzelfüllung für die Brauchbarkeit des Ersatzes Voraussetzung ist, so ist die Durchführung von Brückenersatz, der sich auf Wurzelstümpfe ohne lebende Pulpa stützt, an peinlichste Wurzelfüllung dieser Pfeiler in weitgehendem Maße gebunden. Es ist also erklärlich, daß gerade der Prothetiker von einer befriedigenden Wurzelfüllung den Dauererfolg seiner Arbeiten abhängig zu machen hat. Außerdem ist zu berücksichtigen, daß er bei seinen Arbeiten beim Kronenersatz im Frontzahnbereich auch den Wurzelkanal zur Verankerung der zu befestigenden Kronen verwenden muß. Zu diesem Zwecke hat er den Kanal zu erweitern, damit ein Stift von etwa 1,2 bis 2,0 mm Durchmesser Aufnahme finden kann. Daß man bei einer Kanalerweiterung in diesen Ausmaßen besonders leicht vom richtigen Wege abkommen kann, und daß die Gefahr der Perforation der Kanalwand hierbei besonders groß ist, bedarf wohl nicht erst der Erwähnung. Die von Lapuse angegebenen Wurzelkanalbohrer werden in einer Bohrerkopfstärke von 0,9—1,5 mm angefertigt. Ist mit ihnen eine Perforation mit Sicherheit zu vermeiden, so sind sie gerade auch für den Prothetiker wertvolle Instrumente und so zur Kanalerweiterung zur Aufnahme von Stiften durchaus geeignet.

An etwa 80 Zähnen habe ich die Verwendungsfähigkeit dieses Wurzelkanalbohrers festzustellen versucht. Zum Versuche dienten mir zwei Gruppen extrahierter Zähne aller Zahngattungen.

In der Gruppe A verwandte ich Zähne, deren Pulpenkavum noch nicht eröffnet war.

Die Gruppe B umfaßte die Zähne, bei denen schon eine Wurzelbehandlung in Form einer Amputation oder Exstirpation mit Wurzelfüllung versucht worden war.

Ich bettete die Zähne geordnet nach Wurzelanzahl bis zum Zahnhals in Gips ein. Hierdurch sollten ähnliche Verhältnisse wie im Munde geschaffen werden. Auch sollte damit erreicht werden, daß man bei gekrümmten Wurzeln nicht von vornherein mit besonderer Vorsicht den Bohrer handhabte.

Zu den Versuchen mit dem Wurzelkanalbohrer ist im allgemeinen folgendes zu sagen: Um bei mehrwurzeligen Zähnen den Kanalbohrer am günstigsten applizieren zu können, mußte ich viel gesundes Zahnbein opfern, was ja allerdings bei jeder mechanischen Erweiterung und Säuberung der Wurzelkanäle erforderlich ist. Bei Wurzeln, die wenig oder gar keine Krümmungen aufwiesen, arbeitete der Bohrer vorzüglich. In kurzer Zeit und ohne Mühe waren die Kanäle von ihrem Inhalt befreit und genügend erweitert, so daß mit Sicherheit eine befriedigende Wurzelfüllung nach vorhergegangener Sterilisation der Kanäle vorgenommen werden konnte. Doch tritt hier der praktische Wert nicht so sehr in den Vordergrund, da man gerade an solchen Zähnen auch mit den bisher schon bekannten Methoden zum Ziele kam. Doch glaube ich aus den Versuchen schließen zu können, daß hierbei eine wesentliche Zeitersparnis bei Anwendung des Bohrers zu erzielen ist. Bei stark gekrümmten Wurzeln folgte der Bohrer dem Kanal nicht mehr. Seitliche Perforationen der Kanalwände konnte ich in keinem Falle beobachten, trotzdem ich bei den Bohrversuchen weniger vorsichtig den Bohrer handhabte, als ich es am Patienten tun würde. Die Bohrerspitze rotierte in diesen Fällen auf der seitlichen Kanalwand, ohne ins Zahnbein eindringen zu können. In Fällen, bei denen der Bohrer der Krümmung des Kanals gerade noch folgen konnte, frakturierte er sehr leicht ohne größere Druckanwendung an seinem elastischen Schaft. In manchen Fällen von Bohrerfrakturen war es mir noch möglich, das Frakturstück mühelos aus dem Kanal zu entfernen, da der Bohrer an seiner „schwächsten Stelle", am Beginn des elastischen Schaftes brach. In mehreren Fällen war eine mechanische Entfernung des Bohrerfrakturstückes nicht möglich. Daß durch diesen Umstand der Gang der Wurzelbehandlung bedeutend erschwert, wenn nicht gar unmöglich gemacht wird, bedarf wohl nicht der Erwähnung.

Nachdem ich die Kanäle aller Zähne ausgebohrt hatte, versah ich sie mit Guttaperchaspitzen, um sie darauf aus dem Gips herauszunehmen. Nun stellte ich Röntgenbilder her, um mit Hilfe der röntgenpositiven Guttapercha feststellen zu können, wieweit die Bohrer den Kanälen gefolgt waren.

Röntgenbild A

Von der Gruppe A erhielt ich folgendes Ergebnis (siehe Röntgenbild A): Bei den Zähnen mit einem Kanal kann man das Resultat als nahezu befriedigend bezeichnen. In den meisten Fällen reichen die Guttaperchaspitzen fast bis ans Foramen apicale heran, was ja die denkbar günstigste Wurzelfüllung darstellt. Doch schon bei den zweiwurzeligen Zähnen kann man wahrnehmen, daß der Bohrer nur den nahezu gradlinig verlaufenden Kanälen folgte. War eine etwas stärkere Krümmung der Wurzel vorhanden, so „schaffte" er es nicht mehr. In der untersten Reihe vom Röntgenbild der Gruppe A ist in einem Kanal das Frakturstück eines Bohrers zu sehen. Der Bohrer hatte die Krümmung gerade noch überwunden, um dann zu frakturieren. Soweit es sich auch in dieser Gruppe um geradlinig ver-

Rnötgenbild B

laufende oder nur sehr schwach gekrümmte Kanäle handelt, ist die Leistung des Bohrers zufriedenstellend. Doch zeigen die Röntgenbilder der mehrwurzeligen Zähne deutlich, daß der Bohrer bei etwas stärker gekrümmten Wurzeln nicht Befriedigendes leistet, wollte man ihn nur allein zur Säuberung der Kanäle anwenden.

Die Versuche mit den Zähnen der Gruppe B führten zu einem ähnlichen Ergebnis (siehe Röntgenbild B): Bei den Zähnen mit einem Kanal, soweit es sich auch hier wieder um nahezu geradlinigen Kanalverlauf handelt, reicht die Guttaperchaspitze in den meisten Fällen bis ans Foramen apicale heran. Der Bohrer hat also bei dieser Gruppe seine Aufgabe, restlose Entfernung des Kanalinhaltes, erfüllt. An zwei Zähnen sieht man frakturierte Bohrer. Hier ist der

Grund der Fraktur sicherlich darin zu erblicken, da die Cavität anscheinend nicht genügend eröffnet war. Die Zahngruppe mit zwei Wurzelkanälen zeigt bis auf einen Fall, bei dem ein befriedigendes Resultat erzielt wurde, unbefriedigende Bilder. Durch das Alter der Zähne, Kalkablagerungen, Dentikelbildung oder dergleichen, haben sich die Kanäle wahrscheinlich zum Teil so verengt, wenn nicht gar völlig geschlossen, so daß der Bohrer nicht mehr arbeiten konnte. Auch hier sieht man in einem Kanal ein Frakturstück eines Bohrers. Doch habe ich hierbei den Eindruck, daß der Bohrer nicht wegen Ueberanspruchung in bezug auf seine Elastizität infolge eines allzu stark abgebogenen Kanals frakturierte, sondern hier erblicke ich den Grund der Fraktur darin, daß der sehr enge Kanal den Bohrerkopf einklemmte und ihn dadurch beim Rotieren „abdrehte". Bei den Röntgenbildern von der Gruppe der mehrwurzeligen Zähne sieht man zwei derartig „abgedrehte" Bohrerköpfe. Auch bei dieser Gruppe läßt sich der Schluß ziehen: Nahezu geradlinig verlaufende Kanäle, wenn sie noch nicht allzu sehr verengt sind, säubert der Bohrer schnell und mit Sicherheit; bei stark abgebogenen oder völlig obliterierten Kanälen versagt er. Schon einmal gelegte Guttaperchawurzelfüllungen entfernte der Bohrer schnell und ohne große Mühe. Sonst ist auch bei dieser Gruppe das Wesentliche erwähnt. In der untersten Reihe des Röntgenbildes B kann man ein Stück Millernadel beobachten, das sicherlich von einer früheren Wurzelbehandlung an diesem Zahn herrühren mag. Der Wurzelkanalbohrer vermochte es nicht zu entfernen, was natürlich auch nicht zu erwarten war.

Im allgemeinen sei noch hinzugefügt, daß nach Anwendung des Bohrers bei geradlinig verlaufenden Wurzeln, ein Durchpressen von Wurzelfüllmaterial durch das Foramen apicale begünstigt wird, da der Bohrerkopf bei kurzen Wurzeln das Foramen erweitert, bei längeren Wurzeln dagegen aber nicht direkt bis zum Foramen reicht. Unsere meist gebräuchlichen Wurzelfüllmaterialien in Besonderheit die Guttapercha übt in Verbindung mit Wurzelpaste auf das periapicale Gewebe Reize aus, die dem Patienten zu langanhaltenden Beschwerden Anlaß geben. Die antiseptische Wirkung des Füllmaterials wird durch Auslaugen ge-

schwächt, und der Dauererfolg der Wurzelbehandlung ist hinfällig geworden. Diesen Mangel hat Trebitsch zu beseitigen versucht, indem er reines Silber in Form von Pulver und Silberstiften als Füllmaterial der Wurzelkanäle verwandte aus der Ueberlegung heraus, daß Silber große oligodynamische (keimtötende) Wirkung besitzt. Greth (Breslau) hat umfangreiche Versuche angestellt, aus denen er schließen konnte, daß Silberpulver und Silberspitzen, die durch das Foramen apicale hindurchgepreßt werden, auf das periapicale Gewebe keinerlei schädigenden Reiz ausüben. Piorkowski (Breslau) hat in systematischen Versuchen mit Silberpulver und Silberspitzen nachweisen können, daß bei entsprechender Behandlung des Materials (Einlegen auf die Dauer von 12—14 Stunden in 3 prozentige H_2O_2-Lösung) das Vorhandensein einer oligodynamischen Wirkung gegen die verschiedensten Bakterienarten festzustellen ist. Dieses Material genügt daher weitgehend den Ansprüchen, die man an ein optimales Wurzelfüllmittel stellen muß. Auch ist hierbei eine Reinfektion des Wurzelkanals durch noch infiziert gewesene Seitenkanälchen auszuschließen, weil ein keimtötendes Depot im Hauptkanal wandständig lagert. Bei Anwendung des Wurzelkanalbohrers läßt sich erreichen, daß ein großes Depot appliziert werden kann; denn nach Trebitsch ist der Grad der oligodynamischen Wirkung des Silbers auch abhängig von der Masse des eingeführten Materials.

Zusammenfassend möchte ich noch einmal hervorheben, was aus den von mir angestellten Versuchen mit dem Wurzelkanalbohrer zu folgern ist:

1. Bei gerade verlaufenden und bei ganz schwach gekrümmten Wurzeln ist die Arbeit des Bohrers erfolgreich und führt schneller zum Ziel als mit den bisher bekannten Methoden.

2. Die auf den Bohrerkopf aufgesetzte Spitze verhindert mit Sicherheit Perforationen der Kanalwände, ohne aber die Kanäle bei stärker gekrümmten Wurzeln restlos bis ans Foramen apicale säubern zu können.

3. Die Bruchgefahr des Bohrers ist bei denjenigen Kanälen sehr groß, deren Krümmung der Bohrer gerade noch überwinden kann.

4. Bei alten Zähnen mit sehr engen Kanälen konnte ich keine befriedigenden Ergebnisse erzielen. Der Bohrer rotierte, ohne im Kanal vordringen zu können.

Trotzdem stellt der Bohrer sicherlich eine brauchbare Bereicherung des zahnärztlichen Instrumentariums dar. Kann man ihn doch auch in der Prothetik bei der Vorbereitung von Wurzelkanälen zur Aufnahme von Stiften für Inlays, Stift- und Ringstiftkronen mit Erfolg zur Anwendung bringen.

Auch will Lapuse, wie schon angeführt, mit dem neuen Bohrer altbewährte Methoden ja nicht verdrängen, sondern der Bohrer soll dazu dienen, das mitunter so schwierige Arbeitsgebiet der mechanischen Wurzelbehandlung zu erweitern.

Im Rahmen dieser gestellten Aufgabe ist er ein durchaus brauchbares Instrument. Verwendet man außer ihm noch die sehr wertvollen Antaeos-Rattenschwanzfeilen zur mechanischen Erweiterung der stärker gekrümmten Wurzeln, dann kann man Mißerfolge bei der Anwendung des Bohrers allein mit Bestimmtheit auf ein Minimum beschränken und die Arbeitszeit bedeutend verkürzen.

Endlich möchte ich noch auf die Literatur eingehen, die in der Fachzeitschrift „Zahnärztliche Rundschau" bereits schon über den von Lapuse angegebenen Wurzelkanalbohrer veröffentlicht wurde zu einer Zeit, als ich meine Untersuchungen mit dem Bohrer anstellte. Von Nutzen erscheint es mir, das Urteil anderer Autoren, das sich bisher aber nur auf Ueberlegungen und Vermutungen und nicht auf Versuche stützt, mit meinen Versuchsergebnissen zu vergleichen. Zuerst lehnte Lewy (Breslau) den Bohrer ab; er will in erster Linie Säure zur Erweiterung der Wurzelkanäle angewandt wissen. Daß der Bohrer mit Sicherheit Perforationen vermeiden soll, ist ihm aus der dem Aufsatz von Lapuse beigegebenen Abbildung nicht ersichtlich. Gerade in dieser Hinsicht ging aus meinen Versuchen mit klarster Deutlichkeit hervor, daß Perforationen mit Sicherheit zu vermeiden sind. An über 80 im Versuche behandelten Zähnen ist nicht eine einzige Perforation von mir gesetzt worden, trotzdem nicht immer mit der Sorgfalt vorgegangen wurde, mit der man am Patienten arbeitet. Dieses Versuchsergebnis beseitigt wohl in dieser

Hinsicht jeden Zweifel. Mag auch dieser Bohrer nicht allen Ansprüchen genügen, denkt man an sein Versagen bei stärker gekrümmten Wurzeln und an seine Bruchgefahr, so ist doch dieses eine positive Ergebnis, die sichere Vermeidung von Perforationen, Grund genug, ihn nicht ohne weiteres abzulehnen. Es ist unbedingt nötig, jedem Instrument den Wert zu lassen, den es stets verdient, wenn es auf diesem schwierigen Gebiet der Wurzelbehandlung auch nur den geringsten Vorteil bringt. Die schwerwiegenden Folgen einer infizierten Perforation habe ich in der Arbeit so ausführlich erwähnt, weil sie der Bohrer mit Sicherheit vermeidet, damit man in dieser Hinsicht seinen Wert richtig einzuschätzen hat.

Auch Stoebbe (Osnabrück) nimmt zu dem Bohrer Stellung, trotzdem er ihn nicht ausprobiert hat, wie er selbst zugibt. Seine Vermutungen decken sich im wesentlichen mit den Ergebnissen meiner Versuche. Er ist der Ansicht, daß der Bohrer nur bei „geradwurzeligen" Zähnen mit Erfolg zu verwenden sei, was ja auch meinem Versuchsergebnis entspricht. Aber bei stärker gekrümmten Wurzeln bis zum „praktisch Möglichen" den Kanal zu erweitern und zu säubern, ohne Hartsubstanzen des Zahnes und seinen Halteapparat zu schädigen, bleibt diesem Wurzelkanalbohrer von allen rotierenden Instrumenten allein vorbehalten. Lapuse will ja gar nicht bewährte Methoden verdrängen, wie ich schon oben betont habe, sondern der Bohrer soll ein Hilfsinstrument in der oft so schwierigen Wurzelbehandlung sein. Wie ich schon oben feststellte, erfüllt er diese Forderung und verdient mit Recht in das zahnärztliche Instrumentarium eingereiht zu werden.

Am Ende meiner Arbeit möchte ich meinem hochverehrten Lehrer, Herrn Professor Dr. Karl Greve, für die Ueberlassung des Themas sowie für die Unterstützung während der Ausführung der Arbeit meinen aufrichtigsten Dank aussprechen.

Literaturverzeichnis.

Euler: Perforationen und Parodontium. Deutsche Monatsschrift für Zahnheilkunde. 43. Jahrg.

Fischer: Ueber die feinere Anatomie der Wurzelkanäle menschlicher Zähne. Dtsch. Monatsschrift für Zahnheilkunde. 1907.

Heß: Zur Anatomie der Wurzelkanäle des menschlichen Gebisses mit Berücksichtigung der feineren Verzweigungen am Foramen apicale. Zürich 1917.

Lapuse: Erleichterung der Wurzelbehandlung und Füllung durch einen neuen Wurzelkanalbohrer. Zahnärztliche Rundschau, Jahrg. 1931, Nr. 37.

Lewy: Bemerkungen zum Aufsatz von Lapuse. Zahnärztliche Rundschau, Jahrg. 1931, Nr. 43.

Piorkowski: Untersuchungen über die keimtötende (oligodynamische) Wirkung des in der Zahnheilkunde verwandten Wurzelfüllmaterials aus chemisch reinem Silber. Zahnärztl. Rundschau, Jahrg. 1932, Nr. 6 u. 7.

Preiswerk: Herstellung von Korrosionspräparaten der Wurzelkanäle mit leichtflüssigem Metall. 1901.

Stoebbe: Stellungnahme zu dem Aufsatz von Lapuse. Zahnärztliche Rundschau, Jahrg. 1931, Nr. 50.

Trebitsch: Ueber oligodynamische Silberwirkungen. Zeitschrift für Stomatologie, 27. Jahrg. 1929.

Weiser: Die Behandlung von Perforationen nach neuzeitlichen Gesichtspunkten. Correspondenzblatt für Zahnärzte, 50. Jahrg., Nr. 8, 1926.

Lebenslauf

Am 18. April 1906 wurde ich als jüngster Sohn des Stadthauptkassen-Rendant August Wagner und seiner Ehefrau Martha, geb. Diesner, in Friedeberg (Queis), Regierungsbezirk Liegnitz, geboren. Ich besuchte zuerst die dortige höhere Knaben- und Mädchenschule, darauf das städtische Reform-Realgymnasium zu Görlitz, wo ich Ostern 1928 das Reifezeugnis erhielt. Im April 1928 an der Schlesischen Friedrich-Wilhelms-Universität zu Breslau immatrikuliert, bestand ich nach einem Studium von 7 Semestern die zahnärztliche Staatsprüfung.

Ich bin preußischer Staatsangehöriger und evangelischer Konfession.

Gerhard Wagner.